

# 单核细胞趋化蛋白 1 在病毒性心肌炎中的作用及黄芪甲甙干预研究

罗永姣<sup>1</sup>, 邓晖<sup>1</sup>, 李双杰<sup>2</sup>, 杜九中<sup>1</sup>

(1. 南华大学第一附属医院儿科, 湖南省衡阳市 421001; 2. 湖南省儿童医院感染科, 湖南省长沙市 410000)

[关键词] 单核细胞趋化蛋白 1; 心肌炎, 病毒性; 黄芪甲甙

[摘要] 目的 探讨单核细胞趋化蛋白 1 在病毒性心肌炎中的作用及黄芪甲甙干预后的变化。方法 55 只雄性 Balb/c 小鼠随机分为正常对照组 ( $n=10$ )、模型对照组 ( $n=15$ )、低剂量干预组 ( $n=15$ ) 及高剂量干预组 ( $n=15$ ), 后 3 组小鼠经腹腔接种 0.1 mL 柯萨奇病毒 B3 建立病毒性心肌炎模型, 低剂量干预组和高剂量干预组于病毒接种后当天分别以 0.01 g/L、0.09 g/L 黄芪甲甙 0.1 mL 灌胃, 正常对照组和模型对照组均以羧甲基纤维素钠溶液灌胃, 第 15 天处死全部存活小鼠, 心脏石蜡切片 HE 染色计算病理积分, 免疫组织化学染色检测单核细胞趋化蛋白 1 蛋白表达, 逆转录-聚合酶链反应检测单核细胞趋化蛋白 1 mRNA 表达。结果 正常对照组、模型对照组、低剂量干预组及高剂量干预组死亡率分别为 0.46 7%、40.0%、13.3 0%, 高剂量干预组死亡率明显低于模型对照组和低剂量干预组 ( $P<0.05$ )。模型对照组心肌单核细胞趋化蛋白 1 mRNA 及蛋白表达水平均明显高于正常对照组 ( $P<0.01$ ), 高剂量干预组病理积分及单核细胞趋化蛋白 1 mRNA、蛋白表达量较模型对照组、低剂量干预组显著降低 ( $P<0.05$  或  $0.01$ )。结论 单核细胞趋化蛋白 1 参与病毒性心肌炎发病过程, 黄芪甲甙对病毒性心肌炎的治疗作用可能与其抑制单核细胞趋化蛋白 1 表达有关。

[中图分类号] R363

[文献标识码] A

## Effect of Monocyte Chemoattractant Protein-1 in Viral Myocarditis and Interventional Studies of Astragaloside

LUO Yong-Jiao<sup>1</sup>, DENG Hui<sup>1</sup>, LI Shuang-Jie<sup>2</sup>, and DU Jiu-Zhong<sup>1</sup>

(1. Department of Pediatrics The First Affiliated Hospital, University of South China, Hengyang 421001, China; 2. Department of Infection, Hunan Children's Hospital, Changsha 410078, China)

[KEY WORDS] Monocyte Chemoattractant Protein-1; Viral Myocarditis; Astragaloside

[ABSTRACT] **Aim** To explore the effect of monocyte chemoattractant protein-1 (MCP-1) in viral myocarditis (VMC) and the change of MCP-1 after astragaloside intervention. **Methods** Fifty-five male 4-week-old Balb/c mice were randomly divided into 4 groups: normal control group ( $n=10$ ), model control group ( $n=15$ ), low-dose intervention group ( $n=15$ ) and high-dose intervention group ( $n=15$ ). Mice in the latter three groups were inoculated with 0.1 mL coxsackie B3 virus intraperitoneally. Then, mice in low-dose and high-dose intervention groups were treated with 0.01 g/L and 0.09 g/L astragaloside solution, respectively. Mice in normal control group and model control group were treated with carboxymethylcellulose solution. All mice were killed on day 15. Histological cross sections of heart were stained with hematoxylin-eosin and myocardial histopathologic scores were counted under optical microscope. The expression levels of myocardial MCP-1 mRNA and protein were detected by RT-PCR and immunohistochemistry. **Results** The mortality was 0.46 7%, 40.0% and 13.3% in normal control group, model control group, low-dose intervention group and high-dose intervention group respectively. Compared with model control group and low-dose intervention group, the mortality was significantly lower in high-dose intervention group ( $P<0.05$ ). The expression levels of MCP-1 mRNA and protein for model control group were markedly higher than those of normal control group ( $P<0.01$ ). However, the expression levels of MCP-1 mRNA and protein and myocardial histopathologic scores in high-dose intervention group were decreased markedly compared with model control group and low-dose intervention group ( $P<0.05$  or  $0.01$ ). **Conclusion** MCP-1 may participate in the pathogenesis of VMC. The therapeutic effect of Astragaloside on VMC is associated with inhibiting MCP-1 expression.

[收稿日期] 2010-02-15 [修回日期] 2010-05-25

[基金项目] 国家自然科学基金资助项目 (NO30271665)

[作者简介] 罗永姣, 硕士, 副主任医师, 副教授, 研究方向为病毒性心肌炎发病机制与防治, Email为 999saly@163.com。通讯作者 李双杰, 博士, 主任医师, 教授, 研究方向为病毒性心肌疾病的发病机制与防治。

病毒性心肌炎 (viral myocarditis, VMC) 是由嗜心肌病毒引起的心肌炎症性疾病, 近年来发病呈上升趋势。研究表明大量的单个核细胞 (T、NK、M $\phi$ ) 在局部浸润及其造成的后续免疫损伤在 VMC 的发病中起重要作用。细胞的浸润是细胞与细胞、细胞

与分子之间相互作用的结果,是一多因素参与、多步骤的复杂过程。已证实趋化因子在浸润迁移信号的提供、浸润细胞的活化、进而启动其作定向迁移中扮演着至关重要的角色。单核细胞趋化蛋白 1(monocyte chemoattractant protein-1, MCP-1)是第一个被克隆鉴定的 CC 家族趋化因子,当与其受体结合后参与 NK 细胞、M $\phi$  和效应 T 细胞的趋化,在高血压、冠心病、心衰等在多种心血管疾病的发生发展中起重要作用<sup>[1]</sup>。但 MCP-1 在 VMC 发病中的作用目前报道较少。黄芪甲甙为黄芪有效成分皂甙类的一单体成分,先前研究发现,黄芪甲甙对 VMC 有良好的治疗作用<sup>[2]</sup>,但其作用机理尚未完全阐明。本研究通过观察 MCP-1 在 VMC 小鼠心肌组织中的表达,并以黄芪甲甙进行干预治疗,探索 MCP-1 在 VMC 发病机制中的作用及黄芪甲甙的干预效果,为 VMC 的防治提供实验依据。

## 1 材料与方法

### 1.1 病毒

柯萨奇病毒 B3(CVB3), Nancy 株,由复旦大学附属中山医院卫生部病毒性心脏病重点实验室提供,在 HeLa 细胞中传代,冻融离心 3 次,上清液分装,并在 HeLa 细胞测 50% 组织感染率(TCID<sub>50</sub>)为 10<sup>7</sup>, -70℃ 保存备用,实验用量为 1×10<sup>2</sup> TCID<sub>50</sub>。

### 1.2 动物

Balb/c 小鼠(批号 SCYK 沪 2002-0002),4 周龄,雄性,纯种,体重 12~16 g 由复旦大学动物实验科学部提供,并饲养于 SPF 级环境中。

### 1.3 药物与主要试剂

黄芪甲甙粉剂(批号:0781-9706),由国家药物和生物制品检定研究所(NICBPB)提供,不溶于水,用助溶剂羧甲基纤维素钠制成均匀悬液,浓度分别为 0.01 g/L 和 0.09 g/L。兔抗小鼠的 MCP-1 单克隆抗体购于美国 Santa Cruz 公司,Trizol 试剂、Superscript<sup>®</sup> 逆转录试剂盒及 PCR 试剂盒均购于美国 Invitrogen 公司,MCP-1 和 GAPDH 引物由上海生工生物技术有限公司合成。

### 1.4 动物分组、模型制备及药物干预

将 55 只 Balb/c 小鼠随机分为 4 组:正常对照组( $n=10$ )、模型对照组( $n=15$ )、低剂量干预组( $n=15$ )和高剂量干预组( $n=15$ )。正常对照组小鼠仅腹腔接种 0.1 mL 病毒培养液,其余 3 组每只鼠经腹腔接种 0.1 mL 内含 1×10<sup>2</sup> TCID<sub>50</sub> CVB3 的病毒液建立 VMC 模型,前 2 组于接种当日开始用羧甲基

纤维素钠溶液 0.1 mL 灌胃,后 2 组分别以 0.01 g/L、0.09 g/L 黄芪甲甙 0.1 mL 灌胃,均为 1 次/天,连续 2 周。观察 15 天,记录各组每天存活小鼠数。第 15 天断颈处死小鼠,摘取心脏,将心脏沿左心室中线切为两半,一半用福尔马林固定,石蜡包埋后,作病理组织学和免疫组织化学检测;另一半迅速放入液氮,再转移至 -70℃ 冰箱保存用于提取总 RNA。

### 1.5 免疫组织化学检测

参照文献[3],按常规 ABC 法进行免疫组织化学检测,二氨基联苯胺显色,光镜下观察结果,细胞内呈颗粒状或均质状棕色反应为阳性。在 PIPS-2020 图象分析仪(重庆天海公司)上,每个切片随机取 5 个高倍视野,测定一定面积内阳性信号面积和阳性信号平均灰度值,计算阳性信号指数,作为 MCP-1 表达水平,阳性信号指数=阳性信号面积×阳性信号平均灰度值/测定面积×100。

### 1.6 逆转录聚合酶链反应(RT-PCR)

采用 Trizol 试剂一步法提取心肌总 RNA,获得的 RNA 按 Superscript<sup>®</sup> 逆转录试剂盒说明合成 cDNA,按 PCR 试剂盒说明进行 DNA 扩增。MCP-1 引物序列:上游 5'-CTC CTG AAG TGG GAA ACG AAG -3',下游:5'-GAG GTT GGC TTC CAT GTC TAA -3',PCR 产物长度为 183 bp 内参照基因 GAPDH 引物序列:GAPDH 引物序列:上游:5'-AGG AGC GAG ACC CCA CTA ACA T-3',下游:5'-GTG ATG GCA TGG ACT GTG GT-3',扩增产物长度 313 bp。PCR 反应条件:94℃ 预变性 5 min 然后 94℃ 变性 45 s→57℃ 退火 30 s→72℃ 延伸 1 min 共 35 个循环,72℃ 再延伸 10 min。取上述 PCR 产物 5  $\mu$ L,在含 1.5% 溴乙锭的琼脂糖凝胶电泳分离后,扫描仪扫描,用 Total lab 分析软件进行条带扫描分析,计算 MCP-1 PCR 产物吸光度与 GAPDH 产物吸光度之比值,作为 MCP-1 mRNA 相对含量。重复 3 次独立实验。

### 1.7 HE 染色

常规苏木素-伊红(HE)染色,200 倍光镜下观察心肌病理改变,并根据 Kishimoto 方法<sup>[4]</sup>计算心肌病变(炎性浸润及坏死)积分,即每张切片随机取 5 个高倍视野,计算每个视野中炎性细胞浸润及坏死区域面积与整个视野的面积之比,无病变计 0 分,病变面积 < 25% 计 1 分,25%~50% 计 2 分,50%~75% 计 3 分,> 75% 计 4 分。

### 1.8 统计学处理

数据采用  $\bar{x} \pm s$  表示,用 SPSS 16.0 软件进行统

计学分析,组间比较行单因素方差分析及两两比较  $q$  检验,率的比较采用  $\chi^2$  检验,  $P < 0.05$  为有统计学意义。

## 2 结果

### 2.1 各组小鼠死亡率比较

接种后 15 天,正常对照组无小鼠死亡,模型对照组、低剂量干预组、高剂量干预组死亡率分别为 46.7% (7/15)、40.0% (6/15)、13.3% (2/15),高剂量干预组死亡率较模型对照组、低剂量干预组明显降低 ( $P < 0.05$ ),但低剂量干预组与模型对照组比

较差异无显著性 ( $P > 0.05$ )。

### 2.2 心肌病理组织学变化

正常对照组心肌排列规则,胞浆着色均匀,无炎症细胞浸润;模型对照组可见病变的心肌细胞坏死崩解,胞核和细胞轮廓消失,周围出现大量的炎症细胞浸润,间质内可见较多的胶原纤维;低剂量和高剂量干预组上述病变减轻,尤以高剂量干预组改善最为显著,仅见有少量的坏死灶和炎症细胞浸润。高剂量干预组心肌病理积分明显低于模型对照组和低剂量干预组 ( $P < 0.01$ ),而低剂量干预组与模型对照组比较变化不明显 ( $P > 0.05$ ) (图 1 和表 1)。

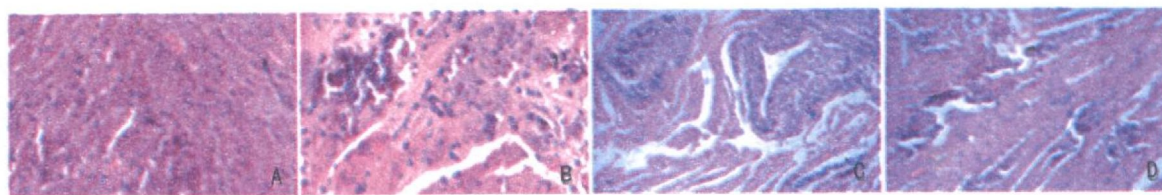


图 1 各组小鼠心肌病理学图片 ( $\times 400$ ) A 为正常对照组, B 为模型对照组, C 为低剂量干预组, D 为高剂量干预组。

### 2.3 小鼠心肌单核细胞趋化蛋白 1 mRNA 表达

条带密度扫描及半定量分析显示,模型对照组心肌 MCP-1 mRNA 表达量明显高于正常对照组 ( $P < 0.01$ ),经高剂量黄芪甲甙干预后,高剂量干预组明显降低,与模型对照组和低剂量干预组比较,差异均有显著性 ( $P < 0.05$  或  $0.01$ ),但低剂量干预组和模型对照组差异无显著性 ( $P > 0.05$ ) (图 2 和表 1)。

### 2.4 各组小鼠心肌单核细胞趋化蛋白 1 蛋白表达

MCP-1 阳性表达细胞主要为心肌组织中浸润的炎症细胞及病灶周围的心肌细胞和血管内皮细胞。阳性颗粒位于胞浆,均呈棕黄色。MIF 免疫组织化学阳性信号指数的动态变化与 MIF mRNA 表达水平的变化相似 (图 3 和表 1)。

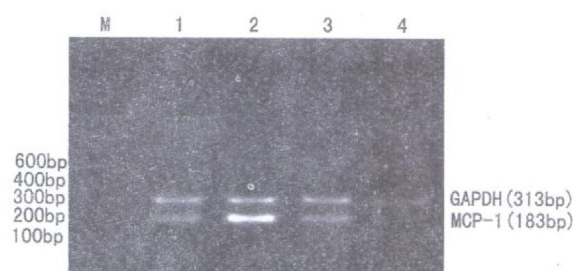


图 2 各组小鼠心肌单核细胞趋化蛋白 1 mRNA 表达 M 为 Marker, 1 为正常对照组, 2 为模型对照组, 3 为低剂量干预组, 4 为高剂量干预组。

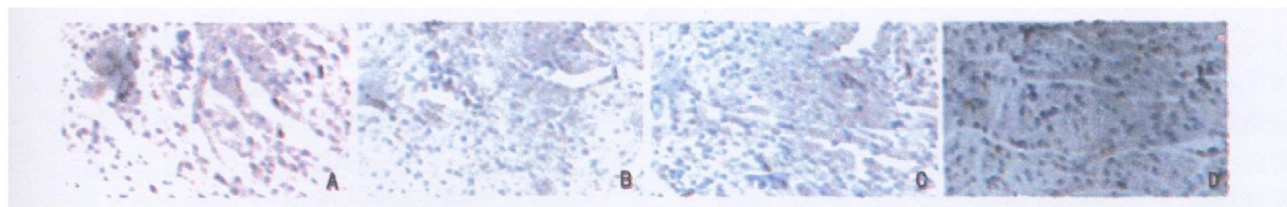


图 3 各组小鼠心肌单核细胞趋化蛋白 1 蛋白免疫组织化学染色图 ( $\times 400$ ) A 为正常对照组, B 为模型对照组, C 为低剂量干预组, D 为高剂量干预组。

## 3 讨论

MCP-1 又称单核细胞趋化和激活因子,体内多

种细胞如单核/巨噬细胞、淋巴细胞、血管内皮细胞、心肌细胞均可分泌 MCP-1。体内和体外实验均证实



表 1 各组病理积分及单核细胞趋化蛋白 1 mRNA、蛋白表达水平 ( $\bar{x} \pm s$ )

分 组	n	病理积分	MCP-1 mRNA	MCP-1 蛋白
正常对照组	10	0	0.28 ± 0.04	36.47 ± 5.86
模型对照组	8	2.63 ± 0.56 <sup>a</sup>	0.84 ± 0.17 <sup>a</sup>	79.85 ± 18.54 <sup>a</sup>
低剂量干预组	9	2.38 ± 0.41 <sup>a</sup>	0.71 ± 0.12 <sup>a</sup>	65.42 ± 11.39
高剂量干预组	13	1.57 ± 0.32 <sup>abc</sup>	0.46 ± 0.07 <sup>bc</sup>	43.61 ± 7.56 <sup>bc</sup>

a为  $P < 0.01$  与正常对照组比较; b为  $P < 0.01$  与模型对照组比较; c为  $P < 0.05$  与低剂量干预组比较。

MCP-1对单核细胞具有趋化活性,可趋化和激活单核细胞至炎症部位, MCP-1对 NK 细胞、CD4<sup>+</sup> 和 CD8<sup>+</sup> T淋巴细胞也有趋化作用<sup>[5]</sup>。MCP-1的另一作用表现在调节单核细胞和巨噬细胞粘附分子如 integrin 家族  $\beta 2$  组的表达及细胞因子 IL-1、IL-6 的产生。众多研究表明 MCP-1 参与了机体的免疫应答、炎症反应等病理生理过程,在许多疾病的发生和发展中起到了重要的作用。目前, MCP-1 在心血管疾病中的作用正日益受到重视。研究证实,在动脉粥样硬化、缺血性心脏病和充血性心力衰竭中均有 MCP-1 的 mRNA 或蛋白表达显著增加。国外研究发现 MCP-1 转基因小鼠可诱发心肌炎,而且心肌病变严重程度与 MCP-1 蛋白表达水平呈显著正相关<sup>[6]</sup>。这些研究表明 MCP-1 在调节炎症细胞至受损心肌组织中发挥了重要作用。

Goser 等<sup>[7]</sup>发现在实验性自身免疫性心肌炎小鼠心肌组织中 MCP-1 mRNA 和蛋白表达水平明显升高,并且与心肌炎的严重程度呈正相关。本研究结果显示,在正常小鼠心肌组织中有一定量的 MCP-1 组成性表达,当小鼠受 CVB3 感染患 VMC 后, MCP-1 的表达显著升高,与文献报道一致<sup>[8]</sup>,提示在正常条件下组成性表达的 MCP-1 可能参与维持心脏结构和生理功能的平衡,而在 VMC 中显著上调表达的 MCP-1 可能与 VMC 的发生和发展相关。目前认为 MCP-1 在心肌炎中的作用机制可能与其直接作用于心肌细胞以及间接联合其它因素如通过粘附分子、促炎细胞因子等作用于心肌组织中浸润的白细胞、成纤维细胞、内皮细胞,甚至对心肌细胞本身有关,从而调节心肌的结构和功能,在心肌炎的发生发展中起重要作用。沈燕等<sup>[9]</sup>研究发现,使用 MCP-1 单克隆抗体阻断 MCP-1 可明显缓解 VMC 小鼠心肌病变和心肌损伤。因此,抑制 MCP-1 的表达可能成为治疗 VMC 的一个潜在的、有价值的靶点。

黄芪为豆科多年生草本植物膜荚黄芪和蒙古黄芪的根,具有补气升阳、益卫固表、利尿消肿、托毒生

肌之功效,擅益气理虚、伏正固本。近代药理研究已证实它的有效成分皂甙类有明显抗病毒与正性肌力作用,多糖类则明显具有调节免疫的功能。动物实验不但发现其对实验性 VMC 有效,而且已初步阐明其机制:黄芪可降低心肌中病毒及 RNA 滴度,即有抗病毒作用;明显减轻心肌炎性细胞浸润和缩小心肌坏死面积;改善 CVB3 心肌炎小鼠心肌细胞的异常电活动;抑制病毒感染大鼠心肌细胞 L 型钙通道电流,从而防止钙超载<sup>[10]</sup>。黄芪甲甙为我国拥有自主知识产权的一种黄芪皂甙类单体成分,为黄芪制剂中的主要有效成分,黄芪制剂的质量控制标准都是以黄芪皂甙的含量为依据,然而黄芪甲甙治疗 VMC 的机制仍未完全阐明。本研究中,VMC 小鼠给予高剂量黄芪甲甙干预治疗后, MCP-1 mRNA 和蛋白表达水平显著下调,心肌病理积分减少,小鼠死亡率降低,而低剂量黄芪甲甙干预治疗则无此作用,提示抑制 MCP-1 表达可能是黄芪甲甙治疗 VMC 的机制之一,并且呈现出明显的剂量依赖性,其机制可能与抑制 MCP-1 表达减少了炎症细胞向心肌的浸润有关,但具体机制有待进一步研究。

#### [参考文献]

- [1] 戴海龙, 光雪峰, 尹小龙. 单核细胞趋化蛋白-1与心血管疾病[J]. 中华高血压杂志, 2009, 17(3): 205-207.
- [2] 李双杰, 张召才, 陈瑞珍, 等. 黄芪甲甙治疗 Balb/c 小鼠 CVB3 病毒性心肌炎疗效研究[J]. 中华实用中西医杂志, 2004, 17(5): 681-683.
- [3] 于小华, 李双杰, 张平. 纳米  $\alpha$ -亚麻酸对病毒性心肌炎小鼠巨噬细胞移动抑制因子表达的影响[J]. 实用儿科临床杂志, 2009, 24(13): 976-978.
- [4] Kishimoto C, Kawanata H, Sakai S, et al. Enhanced production of macrophage inflammatory protein 2 (MIP-2) by in vitro and in vivo infections with encephalomyocarditis virus and modulation of myocarditis with an antibody against MIP-2 [J]. J Virol, 2001, 75(3): 1294-300.
- [5] Aukrust P, Halvorsen B, Yndestad A, et al. Chemokines and cardiovascular risk [J]. Arterioscler Thromb Vasc Biol, 2008, 28(11): 1909-919.
- [6] Kolattukudy PE, Quach T, Bergese S, et al. Myocarditis induced by targeted expression of the MCP-1 gene in murine cardiac muscle [J]. Am J Pathol, 1998, 152(1): 101-111.
- [7] Goser S, Oettl R, Brodner A, et al. Critical role for monocyte chemoattractant protein 1 and macrophage inflammatory protein 1 alpha in induction of experimental autoimmune myocarditis and effective antimonocyte chemoattractant protein 1 gene therapy [J]. Circulation, 2005, 112(19): 3400-407.
- [8] Shen Y, Kan QC, Xu W, et al. Coxsackievirus B3 infection induced viral myocarditis by regulating the expression pattern of chemokines in cardiac myocytes [J]. Iran J Allergy Asthma Immunol, 2009, 8(1): 1-9.
- [9] 沈燕, 徐薇, 陈瑞珍, 等. 阻断单核细胞趋化蛋白-1可缓解病毒性心肌炎心肌病变[J]. 复旦学报(医学版), 2004, 31(5): 449-453.
- [10] 朱红俊, 陆佳. 黄芪治疗病毒性心肌炎药理研究进展[J]. 中国中医急症, 2007, 16(1): 95-96.

(此文编辑 李玲玲)