

HR-MRI 血管壁成像技术联合血清 ox-LDL、Lp-PLA2 水平对 大脑中动脉粥样硬化性狭窄患者预后的评估价值

余浩佳, 王赛男, 陈星弛, 郎悦, 张慧

(大连医科大学附属第二医院神经重症科, 辽宁省大连市 116023)

[关键词] 高分辨率磁共振成像; 大脑中动脉粥样硬化性狭窄; 氧化型低密度脂蛋白; 脂蛋白相关磷脂酶 A2

[摘要] **目的** 评估高分辨率核磁共振成像(HR-MRI)血管壁成像技术联合血清氧化型低密度脂蛋白(ox-LDL)、脂蛋白相关磷脂酶 A2(Lp-PLA2)水平对大脑中动脉粥样硬化性狭窄(MCAS)患者预后的诊断价值。**方法** 选取 2015 年 8 月—2017 年 8 月经神经内科明确诊断为脑梗死,并通过经颅多普勒超声(TCD)、磁共振成像(MRI)、磁共振血管成像(MRA)以及临床表现确诊为 MCAS 的患者 106 例(狭窄组);另选取 90 例同期入院体检正常者作为对照组。HR-MRI 血管壁成像技术获取患者斑块大小、斑块负荷参数。酶联免疫吸附法(ELISA)检测受试者血清中 ox-LDL、Lp-PLA2 水平。治疗 3 个月后采用改良 Rankin 量表(mRS)评定预后情况(mRS 评分>2 分为预后不良),分为预后不良组 85 例和预后良好组 21 例。Pearson 法分析斑块大小、斑块负荷及血清中 ox-LDL、Lp-PLA2 水平与 mRS 评分的相关性。受试者工作特征(ROC)曲线分析 HR-MRI 血管壁成像技术联合血清 ox-LDL、Lp-PLA2 水平对 MCAS 患者预后的诊断效能。**结果** 与对照组相比,狭窄组斑块大小、斑块负荷、血清 ox-LDL 和 Lp-PLA2 水平明显增加($P<0.05$)。与预后良好组相比,预后不良组患者斑块大小、斑块负荷、血清 ox-LDL 和 Lp-PLA2 水平均显著增加($P<0.05$)。斑块大小、斑块负荷、血清 ox-LDL 和 Lp-PLA2 水平与 mRS 评分均呈正相关($r=0.695, 0.664, 0.667, 0.679, P<0.05$),且均有较高诊断效能,联合检测预测 MCAS 患者预后的诊断效能更高。**结论** 斑块大小、斑块负荷、血清 ox-LDL 和 Lp-PLA2 水平对 MCAS 患者预后均有较高诊断效能,联合检测诊断效能更高,HR-MRI 血管壁成像技术联合血清 ox-LDL、Lp-PLA2 水平对临床诊断 MCAS 患者预后有一定参考价值。

[中图分类号] R5

[文献标识码] A

The prognostic value of HR-MRI vascular wall imaging combined with serum ox-LDL and Lp-PLA2 levels in patients with middle cerebral atherosclerotic stenosis

YU Haojia, WANG Sainan, CHEN Xingchi, LANG Yue, ZHANG Hui

(Department of Neuroscience, the Second Hospital of Dalian Medical University, Dalian, Liaoning 116023, China)

[KEY WORDS] high-resolution magnetic resonance imaging; middle cerebral atherosclerotic stenosis; oxidized low density lipoprotein; lipoprotein associated phospholipase A2

[ABSTRACT] **Aim** To evaluate the diagnostic value of high resolution nuclear magnetic resonance imaging (HR-MRI), oxidized low density lipoprotein (ox-LDL) and lipoprotein associated phospholipase A2 (Lp-PLA2) in serum for the prognosis of patients with middle cerebral atherosclerotic stenosis (MCAS). **Methods** From August 2015 to August 2017, 106 patients (stenosis group) who were diagnosed as cerebral infarction by neurology department, and diagnosed as MCAS by transcranial Doppler (TCD), magnetic resonance imaging (MRI), magnetic resonance angiography (MRA) and clinical manifestations were selected, and another 90 patients with normal physical examination were selected as control group. The parameters of plaque size and plaque load were obtained by HR-MRI vascular wall imaging technology. Enzyme linked immunosorbent assay (ELISA) was used to detect the levels of ox-LDL and Lp-PLA2 in serum.

[收稿日期] 2020-03-26

[修回日期] 2020-05-15

[基金项目] 辽宁省临床能力建设项目青年基金(LNCC-D22-2015)

[作者简介] 余浩佳, 硕士, 主治医师, 研究方向为脑血管病及神经系统重症疾病, E-mail 为 dryuhj_2009@163.com。通信作者张慧, 博士, 教授, 硕士研究生导师, 研究方向为脑血管疾病、脱髓鞘疾病及神经系统变性疾病, E-mail 为 nmyl2001@163.com。

After 3 months of treatment, the prognosis was assessed by modified Rankin Scale (mRS scores >2 was poor prognosis), and the patients were divided into 85 cases of poor prognosis group and 21 cases of good prognosis group. Pearson method was used to analyze the correlation between plaque size, plaque load, levels of ox-LDL and Lp-PLA2 in serum and mRS scores. Receiver operating characteristic (ROC) curve was used to analyze the diagnostic effect of HR-MRI combined with serum ox-LDL and Lp-PLA2 on the prognosis of patients with MCAS. **Results** Compared with the control group, the plaque size, plaque load, serum ox-LDL and Lp-PLA2 levels in the stenosis group were significantly increased ($P < 0.05$). Compared with the good prognosis group, the plaque size, plaque load, serum ox-LDL and Lp-PLA2 levels in the poor prognosis group were significantly increased ($P < 0.05$). Plaque size, plaque load, serum ox-LDL and Lp-PLA2 levels were all positively correlated with mRS scores ($r = 0.695, 0.664, 0.667, 0.679, P < 0.05$), and have high diagnostic efficiency, the combined detection was more effective in predicting the prognosis of patients with MCAS. **Conclusion** Plaque size, plaque load, serum ox-LDL and Lp-PLA2 levels have high diagnostic efficacy for the prognosis of MCAS patients, and the diagnostic efficacy of combined detection is higher, HR-MRI vascular wall imaging combined with serum ox-LDL and Lp-PLA2 levels has certain reference value for clinical diagnosis of MCAS patients.

大脑中动脉粥样硬化性狭窄 (middle cerebral atherosclerotic stenosis, MCAS) 是中国缺血性卒中的主要病因, 对治疗缺血性脑卒中具有重要意义^[1]。高分辨率磁共振成像 (high-resolution magnetic resonance imaging, HR-MRI) 能无创显示管壁结构、检测斑块成分^[2], 但其图像易受呼吸、心脏搏动干扰, 血清学检测可作为辅助诊疗手段。氧化型低密度脂蛋白 (oxidized low density lipoprotein, ox-LDL) 由低密度脂蛋白氧化修饰形成, 能够诱导血小板黏附、聚集及血栓形成, 导致动脉粥样硬化 (atherosclerosis, As)。ox-LDL 已经成为动脉粥样硬化性疾病的重要监测指标^[3]。脂蛋白相关磷脂酶 A2 (lipoprotein associated phospholipase A2, Lp-PLA2) 属于磷脂酶超家族, 参与 As 斑块形成, 在易损和破裂的粥样斑块内部高度表达^[4]。本研究通过对 MCAS 患者应用 HR-MRI 血管壁成像技术联合血清 ox-LDL、Lp-PLA2 水平检测, 探讨其对 MCAS 患者预后的评估价值。

1 资料和方法

1.1 一般资料

选取 2015 年 8 月—2017 年 8 月经本院神经内科明确诊断为脑梗死, 并通过经颅多普勒超声 (transcranial doppler ultrasound, TCD)、磁共振成像 (magnetic resonance imaging, MRI)、磁共振血管成像 (magnetic resonance angiography, MRA) 以及临床表现确诊为 MCAS 的住院患者 106 例。其中男 65 例, 女 41 例, 年龄 48~85 岁, 平均 (65.32±9.35) 岁; 所有患者均在发病 72 h 内入院, 同时进行弥散加权成像 (diffusion weighted imaging, DWI) 检查证实新发病灶位于狭窄的大脑中动脉 (middle cerebral artery, MCA) 供血区。纳入标准: ①均经头部核磁共振诊

断为脑梗死, 符合《脑血管病诊断标准》中急性脑梗死的诊断标准^[5]; ②均为初次诊治病例; ③所有患者临床资料完整; ④所有患者及家属均知情同意, 并签署知情同意书。排除标准: ①非脑动脉粥样硬化性狭窄 (肌纤维发育不良、动脉炎和夹层动脉瘤等); ②MCAS 患者狭窄侧合并颈内动脉狭窄超过 50% 及可疑心源性栓塞; ③有系统性免疫缺陷症的患者; ④合并各种急、慢性感染病者。另选取同期体检者 90 例作为对照组, 其中男 49 例, 女 41 例, 年龄 45~83 岁, 平均 (63.26±9.21) 岁。狭窄组与对照组性别和年龄差异无显著性, 具有可比性。患者治疗 3 个月后, 根据改良 Rankin 量表^[6] (modified Rankin scale, mRS) (mRS >2 分为不良预后标准), 分为预后不良组 85 例和预后良好组 21 例。终点事件包括主要终点 (脑梗死和短暂性脑缺血发作)、次要终点 (急性心绞痛和心肌梗死) 以及死亡。

1.2 主要试剂和仪器

ox-LDL 酶联免疫吸附法 (enzyme-linked immunosorbent assay, ELISA) 试剂盒 (美国 Rapidbio 公司), Lp-PLA2 ELISA 试剂盒 (天津康尔克生物公司), 低温高速离心机 (美国 Thermo Scientific 公司), 彩色多普勒超声诊断仪 (飞利浦公司), 3.0T 超导磁共振系统 (西门子公司), -80℃超低温冰箱 (美国 Thermo 公司)。

1.3 样本采集

患者均于入院后 1 h 内、术后 1 h 内, 对照组于体检当日空腹抽取外周静脉血 5 mL, 静置 30 min, 室温 3 000 r/min 离心 15 min, 吸取上清液分别装入 EP 管中, 置于 -80℃冰箱中保存备用。

1.4 HR-MRI 检查方法

所有患者均采用 Siemens verio 3.0T 磁共振扫描仪进行扫描, 使用 16 通道头颅专用线圈, 取仰卧

位,头先进,头部中心位置和线圈中心一致。头颅平扫 T1 加权成像 (T1-weighted imaging, T1WI)、黑水序列 (dark-fluid)、扩散加权成像 (diffusion weighted imaging, DWI) 及三维时间飞跃法 (three-dimension time of flight, 3D-TOF), MRA 的定位均需平行前后联合连线, MRA 的扫描范围上缘应包括扣带回, 向下抵枕骨大孔水平。MRA 扫描后, 在 Siemens syngo 后处理工作站上, 对原始图像进行最大密度投影处理, 再进行点头和摇头位旋转, 旋转后将图像调入定位框, 选择 MCA M1 段狭窄阶段显示良好层

面, 进行血管横断面扫描, 定位垂直于狭窄处动脉走行, 即 HR-MRI 序列。另外, HR-MRI 序列均采用脂肪抑制技术。HR-MRI 图像评价办法: 由一名放射科副主任医师和两名高年资神经科医师共同阅读 HR-MRI 图像, 图像质量最低要求血管壁结构清楚, 仅局部模糊。HR-MRI 狭窄率计算按照 Samuels 标准: 狭窄率 = $(1 - D_s/D_n) \times 100\%$, D_n 、 D_s 分别表示 MCA 正常处和狭窄处管径^[7]。各序列扫描参数及扫描时间见表 1。

表 1. 各序列扫描参数及扫描时间

Table 1. Scanning parameters and scanning time of each sequence

项目		重复时间/回波时间/ms	矩阵	视场	时间
头颅平扫	T1WI	4000/93	320×256	230 mm×230 mm	1 min9 s
	dark-fluid	6000/94	314×512	193 mm×220 mm	1 min14 s
	DWI	3700/102	192×192	193 mm×220 mm	1 min10 s
血管	3D-TOF MRA	21/3.6	580×640	181 mm×200 mm	4 min45 s
HR-MRI	T1WI	903/83	512×512	130 mm×130 mm	4 min16 s

1.5 血清中 ox-LDL、Lp-PLA2 水平检测

ELISA 法检测受试者血清中 ox-LDL、Lp-PLA2 水平, 严格按照试剂盒说明书进行。

1.6 患者预后评估

治疗后 3 个月采用 mRS 评分量表^[6]进行评定 (mRS 评分 > 2 分为预后不良)。0 分: 完全无症状; 1 分: 有症状, 无明显功能障碍; 2 分: 轻度残疾; 3 分: 中度残疾, 需要部分帮助; 4 分: 中重度残疾, 不能独立行走, 日常生活需要帮助; 5 分: 重度残疾, 卧床, 二便失禁, 日常生活完全依赖他人。

1.7 统计学方法

利用 SPSS 22.0 进行统计学分析, 计数资料采用例 (%) 表示, 组间比较采用 χ^2 检验; 计量资料以 $\bar{x} \pm s$ 表示, 组间比较采用 t 检验。Pearson 法分析斑块大小、斑块负荷及血清中 ox-LDL、Lp-PLA2 水平与 mRS 的相关性。受试者工作特征 (receiver operator characteristic, ROC) 曲线分析 MCAS 患者 HR-MRI 血管壁成像技术联合血清中 ox-LDL、Lp-PLA2 水平对 MCAS 患者预后的诊断效能。当 $P < 0.05$ 时, 差异有统计学意义。

2 结果

2.1 狭窄组与对照组 HR-MRI 检测结果及血清 ox-LDL、Lp-PLA2 水平

与对照组相比, 狭窄组斑块大小、斑块负荷、血清

ox-LDL 和 Lp-PLA2 水平明显增加 ($P < 0.05$; 表 2)。

表 2. 狭窄组与对照组 HR-MRI 检测及血清 ox-LDL、Lp-PLA2 水平比较

Table 2. Comparison of HR-MRI detection, serum ox-LDL and Lp-PLA2 levels between stenosis group and control group

项目	对照组 (n=90)	狭窄组 (n=106)	t	P
斑块大小/mm ²	1.23±0.26	6.35±1.13	42.035	0.000
斑块负荷/mm ²	0.11±0.03	0.45±0.12	26.184	0.000
ox-LDL/(mg/L)	32.66±6.53	54.27±8.36	19.907	0.000
Lp-PLA2/(mg/L)	142.62±42.36	263.52±73.58	13.768	0.000

2.2 不同预后 MCAS 患者 HR-MRI 检测结果及血清 ox-LDL、Lp-PLA2 水平

与预后良好组相比, 预后不良组患者斑块大小、斑块负荷、血清 ox-LDL 和 Lp-PLA2 水平均显著增加, 差异有统计学意义 ($P < 0.05$; 表 3)。

2.3 斑块大小、斑块负荷及血清 ox-LDL、Lp-PLA2 水平与 mRS 的相关性分析

相关分析结果显示, 斑块大小、斑块负荷及血清 ox-LDL 和 Lp-PLA2 水平与 mRS 评分均呈正相关 ($r = 0.695, 0.664, 0.667, 0.679, P < 0.05$; 表 4)。

2.4 HR-MRI 血管壁成像技术联合血清 ox-LDL、Lp-PLA2 检测预测 MCAS 患者预后的 ROC 曲线分析

ROC 曲线分析显示, 斑块大小预测 MCAS 患者

预后不良的曲线下面积(area under the curve, AUC)为 0.716 (95% CI: 0.628 ~ 0.805), 灵敏度为 76.90%, 特异度为 63.10%; 斑块负荷预测 MCAS 患者预后不良的 AUC 为 0.669 (95% CI: 0.575 ~ 0.762), 灵敏度为 70.80%, 特异度为 61.50%; ox-LDL 预测 MCAS 患者预后不良的 AUC 为 0.758 (95% CI: 0.671 ~ 0.844), 灵敏度为 81.50%, 特异度为 73.80%; Lp-PLA2 预测 MCAS 患者预后不良的 AUC 为 0.895 (95% CI: 0.836 ~ 0.954), 灵敏度为 87.70%, 特异度为 83.10%; 三者联合检测预测 MCAS 患者预后不良的 AUC 为 0.901 (95% CI: 0.844 ~ 0.959), 灵敏度为 81.50%, 特异度为 92.30% (图 1)。

表 3. 不同预后 MCAS 患者 HR-MRI 检测及血清 ox-LDL、Lp-PLA2 水平比较

Table 3. Comparison of HR-MRI detection and serum ox-LDL and Lp-PLA2 levels in MCAS patients with different prognosis

项目	预后良好组 (n=21)	预后不良组 (n=85)	t	P
斑块大小/mm ²	2.54±0.46	7.25±1.63	13.071	0.000
斑块负荷/mm ²	0.26±0.06	0.62±0.17	9.529	0.000
ox-LDL/(mg/L)	45.66±6.54	58.32±8.54	6.347	0.000
Lp-PLA2/(mg/L)	183.85±52.36	275.64±75.62	5.251	0.000

表 4. 斑块大小、斑块负荷及血清 ox-LDL、Lp-PLA2 水平与 mRS 的相关性分析

Table 4. Correlation analysis of plaque size, plaque load, serum ox-LDL, Lp-PLA2 levels and mRS

变量	mRS 评分	
	r 值	P 值
斑块大小	0.695	0.000
斑块负荷	0.664	0.000
ox-LDL	0.667	0.000
Lp-PLA2	0.679	0.000

3 讨论

研究表明, MCAS 或闭塞病变所致国人缺血性脑卒中事件甚至高达 50%, 且具有较高的复发率、高致残率和致死率^[1,8]。研究报道, 亚洲人群较欧美人群的颅内动脉狭窄发生率偏高, 特别是中国人, 动脉粥样硬化性疾病更易累及颅内动脉, 欧美白人颅内动脉狭窄相关性脑卒中占 9%, 黑人占

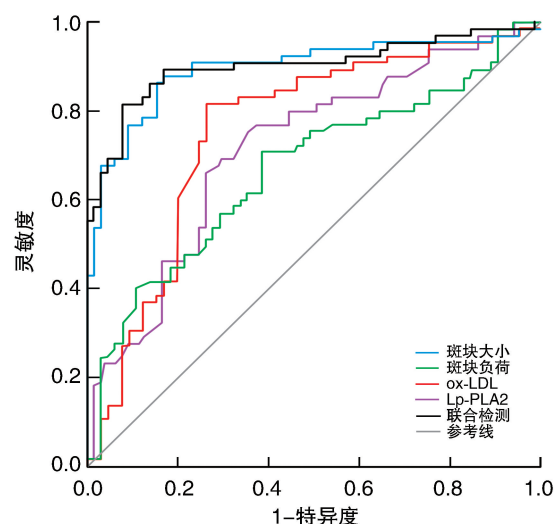


图 1. HR-MRI 血管壁成像技术与血清 ox-LDL、Lp-PLA2 联合检测预测 MCAS 患者预后不良的 ROC 曲线分析

Figure 1. ROC curve analysis of HR-MRI vascular wall imaging technology combined with serum ox-LDL and Lp-PLA2 in predicting poor prognosis of patients with MCAS

17%, 西班牙人占 15%^[8]。因此, 做好科学预防、早期诊断和有效治疗 MCAS 对国人健康至关重要。

HR-MRI 血管壁成像技术具有无创、在体、无电离辐射等特点, 可对狭窄的 MCA 管壁及斑块进行定量、定性的分析, 测定血管面积、官腔面积、斑块大小、斑块负荷等。HR-MRI 采用多通道头部线圈, 可提高信噪比, 进而提高图像空间分辨率和图像质量, 清晰显示病变区域, 且其具有独特的“亮血”和“黑血”技术, 可提高管壁、斑块与血液的对比度, 有效区分狭窄血管壁、斑块的不同成分^[9-10]。但 HR-MRI 图像质量易受闭气、心脏搏动等影响, 需要结合其他检测一起评估患者病情。研究发现, 血清 ox-LDL、Lp-PLA2 水平与缺血性脑卒中动脉粥样硬化密切相关^[11]。将 HR-MRI 血管壁成像技术联合血清 ox-LDL、Lp-PLA2 检测发现, 与对照组相比, 狭窄组斑块大小、斑块负荷、血清 ox-LDL 和 Lp-PLA2 水平明显增加, 性别、年龄相比无明显差异。提示 HR-MRI 血管壁成像技术可反映 MCAS 病情, 具有较高诊断价值; 血清 ox-LDL、Lp-PLA2 水平可能与 MCAS 的发病有密切关系。将患者分为预后不良和预后良好组发现, 与预后良好组相比, 预后不良组患者斑块大小、斑块负荷、血清 ox-LDL 和 Lp-PLA2 水平均显著增加, 提示血管壁成像技术中斑块大小、斑块负荷以及血清 ox-LDL、Lp-PLA2 水平均可能与

MCAS 患者预后不良有关。

王红旭^[12]研究发现,3.0T HR-MRI 可评估 MCAS 患者斑块分布、血管重构模式,提高缺血性脑卒中的预估,为治疗方案提供指导。为进一步分析 HR-MRI 血管壁成像技术联合血清 ox-LDL、Lp-PLA2 水平对 MCAS 患者预后评估的价值,本研究依据 mRS 评分量表,进行 Pearson 分析显示,斑块大小、斑块负荷、血清 ox-LDL 和 Lp-PLA2 水平均与 mRS 评分呈正相关。提示血清 ox-LDL、Lp-PLA2 水平升高,可能是造成 MCAS 患者神经功能缺损的影响因素,进而影响斑块的性质,并使预后复发风险增大。ROC 曲线分析显示,斑块大小、斑块负荷、血清 ox-LDL 和 Lp-PLA2 水平均有较高诊断效能;联合检测预测 MCAS 患者预后的诊断效能更高。提示 MCAS 患者预后通过 HR-MRI 血管壁成像技术联合血清 ox-LDL、Lp-PLA2 检测对预后的评估具有一定参考价值。

综上所述,MCAS 患者斑块大小、斑块负荷及血清 ox-LDL、Lp-PLA2 水平均增加,若预后不良,四者与 mRS 评分呈正相关,且对预后均有较高诊断效能,联合检测诊断效能更高。本研究也存在样本量较少,研究方法较为单一的不足,MCAS 发生发展的具体作用机制还需进一步进行实验验证。

[参考文献]

- [1] Liang J, Guo J, Liu D, et al. Application of high-resolution CUBE sequence in exploring stroke mechanisms of atherosclerotic stenosis of middle cerebral artery[J]. J Stroke Cerebrovasc Dis, 2019, 28(1): 156-162.
- [2] 贾泽军, 赵瑞, 杨志刚, 等. 基于 3.0T 高分辨率磁共振成像的大脑中动脉粥样硬化性狭窄研究进展[J]. 南方医科大学学报, 2015, 35(1): 154-159.

- [3] 刘政, 贾纪荣, 任海艳, 等. 脑梗死患者氧化低密度脂蛋白的相关危险因素分析[J]. 临床神经病学杂志, 2015, 28(1): 28-30.
- [4] 陈海云, 何超明. 血清 ox-LDL、Lp-PLA2 水平与缺血性脑卒中患者动脉粥样硬化及神经功能缺损的相关性研究[J]. 卒中与神经疾病, 2017, 24(6): 504-507.
- [5] 中华医学会神经病学分会, 中华医学会神经病学分会脑血管病学组. 中国各类主要脑血管病诊断要点 2019 [J]. 中华神经科杂志, 2019, 52(9): 710-715.
- [6] 汪正光, 张牧城, 黄嵘, 等. 全面无反应性量表评分对颅脑损伤患者 90 天预后的评估价值[J]. 中国全科医学, 2015, 18(26): 3208-3210.
- [7] 邓和平, 陈晓煜, 任静, 等. 探讨分段读出 DWI 在显示乳腺癌病灶中的优势[J]. 放射学实践, 2019, 34(8): 892-895.
- [8] Zhao DL, Deng G, Xie B, et al. High-resolution MRI of the vessel wall in patients with symptomatic atherosclerotic stenosis of the middle cerebral artery[J]. J Clin Neurosci, 2015, 22(4): 700-704.
- [9] 王彩荣, 何建平, 罗荣芳, 等. 3.0T 核磁共振高分辨成像对大脑中动脉 MCA 粥样硬化的诊断价值[J]. 中国医学装备, 2019, 16(7): 80-83.
- [10] 张亮, 王赢, 王振奎, 等. 3.0T 高分辨磁共振成像评估大脑中动脉粥样硬化性狭窄的临床价值[J]. 中国实用神经疾病杂志, 2017, 20(3): 49-52.
- [11] 杨静, 阿布都沙拉木·阿布都热衣木, 张磊, 等. 血清 ox-LDL、Lp-PLA2 水平与缺血性脑卒中患者动脉粥样硬化及神经功能缺损的相关性研究[J]. 国际检验医学杂志, 2017, 38(23): 3283-3285.
- [12] 王红旭. 3.0T 高分辨磁共振管壁成像技术评估大脑中动脉粥样硬化性狭窄[J]. 河南医学研究, 2018, 27(8): 1429-1430.
- (此文编辑 许雪梅)