

[文章编号] 1007-3949(2011)19-11-0941-03

· 临床研究 ·

# 颈动脉粥样硬化斑块多层螺旋 CT 特点及与脑梗死的相关性

郑加贺, 畅智慧, 赵健, 刘兆玉, 郭启勇

(中国医科大学附属盛京医院放射科, 辽宁省沈阳市 110004)

[关键词] 多层螺旋 CT; 颈动脉; 动脉粥样硬化斑块; 脑梗死

[摘要] 目的 应用多层螺旋 CT 检查颈动脉斑块的构成成份和形态学特征, 并探讨其与脑梗死发生的相关性。方法 回顾性分析 60 例存在颈动脉硬化相关脑梗死病人的颈动脉 CT 血管成像检查资料, 采用半自动斑块分析软件, 对梗死侧与非梗死侧颈动脉管腔的狭窄程度、斑块的类型及表面形态学特征进行比较分析。结果 脑梗死侧中度以上管腔狭窄的比率显著高于非梗死侧 (80.0% 比 45.0%,  $\chi^2 = 15.68, P < 0.05$ ), 脑梗死侧的颈动脉软斑块与混合斑块的数目显著多于无梗死侧 (68.9% 比 38.3%,  $\chi^2 = 12.54, P < 0.05$ ), 梗死侧发生颈内动脉斑块表面不规则和溃疡的比率显著高于无梗死侧 (77.0% 比 38.3%,  $\chi^2 = 20.62, P < 0.05$ )。结论 颈动脉粥样硬化斑块中表面不规则的不稳定性者比表面规则的稳定性者更易引起脑梗死, 多层螺旋 CT 及其血管成像技术无创性分析颈动脉粥样硬化斑块具有重要的临床价值。

[中图分类号] R81

[文献标识码] A

## Multislice Spiral CT Angiography Assessing Carotid Atherosclerotic Plaque Features and Relationship with Cerebral Infarction

ZHENG Jia-He, CHANG Zhi-Hui, ZHAO Jian, LIU Zhao-Yu, and GUO Qi-Yong

(Department of Radiology, Shengjing Hospital of China Medical University, Shenyang, Liaoning 110004, China)

[KEY WORDS] Multislice Spiral Computer Tomography; Carotid Arteries; Atherosclerotic Plaque; Cerebral Infarction

[ABSTRACT] **Aim** To examine the morphological characteristics and the composition of atherosclerotic plaque in carotid arteries using multislice spiral computer tomography (MSCT) and to investigate the relationship between these plaque features and cerebral infarction. **Methods** The MSCT angiography images of 60 patients with carotid related cerebral infarction were analyzed retrospectively, and the degree of carotid stenosis, plaque components and morphological characteristics was measured using automated plaque analysis software. **Results** The ratio of moderate and above luminal stenosis (80.0% vs 45.0%,  $\chi^2 = 15.68, P < 0.05$ ), the ratio of soft plaques and mixed plaques (68.9% vs 38.3%,  $\chi^2 = 12.54, P < 0.05$ ), the ratio of irregular and ulcer plaques (77.0% vs 38.3%,  $\chi^2 = 20.62, P < 0.05$ ) was significantly different between infarct side and contralateral side. **Conclusion** Instable plaque with irregular surface can increase the risk for stroke compared with stable plaque with regular surface in carotid artery. MSCT angiography is an important and non-invasive method for carotid atherosclerotic plaque.

颈动脉粥样硬化是缺血性脑卒中的主要危险因素之一, 但已有的研究<sup>[1-4]</sup>表明缺血性脑卒中的发病率、死亡率并非与颈动脉管腔狭窄程度呈正比, 而与斑块的易损性关系更加密切。本研采用多层螺旋 CT 血管成像 (multislice spiral computer tomography angiography, MSCTA) 检测管腔狭窄, 评价颈动脉斑块的构成成份和形态学特征, 分析粥样硬化斑块与

缺血性脑卒中的相关性, 试图为临床早期发现颈动脉易损斑块并进行干预提供依据。

### 1 对象和方法

#### 1.1 一般资料

回顾性分析 2009 年 1 月至 2011 年 1 月间在本

[收稿日期] 2011-04-20

[作者简介] 郑加贺, 博士研究生, 讲师, 研究方向为血管病影像学评价及介入治疗, E-mail 为 zhengjh@sj-hospital.org。通讯作者郭启勇, 教授, 博士研究生导师, E-mail 为 guoqy@sj-hospital.org。

院行颈动脉 CT 血管成像 (CTA) 检查病人的 CT 原始资料。入选标准:患者近期有与颈动脉相关脑梗死病史,从发病到行 CTA 检查的时间不超过 2 周;排除患有后循环病变、颅内血管病变、心源性栓塞及其他颅内原发和继发疾病的受检者。共入选病例 60 例,男 38 例,女 22 例,年龄 58 ~ 79 岁,平均  $65.0 \pm 4.5$  岁。

### 1.2 检查方法

CTA 检查采用 Toshiba Aquilion ONE 640 (42 例) 或 Philips Brilliance iCT (18 例)。扫描参数为从主动脉弓平面向上扫描至头顶,扫描条件为 120 kV/240 mA,矩阵  $512 \times 512$ ,层厚 1.0 mm,螺距 1.375:1,重建层厚 0.5 mm;常规平扫后经右侧肘静脉注射非离子型对比剂欧乃派克 (350 mgI/mL、注射速率 4 mL/s) 作增强扫描。

### 1.3 管腔狭窄测量及斑块分析

所有原始扫描数据均被传 Toshiba Vitrea fx 3.1.0 工作站,应用颈动脉专用半自动分析软件进行处理,观察部位为颈动脉分叉上 3 cm 范围颈内动脉及分叉下 3 cm 范围的颈总动脉<sup>[2]</sup>,斑块存在的诊断标准为颈动脉壁厚增厚超过 0.5 mm 和/或动脉壁存在钙化。采用北美症状性颈动脉内膜切除术试验法 (NASCET) 的标准<sup>[5]</sup>判断颈动脉的狭窄程度,若存在多处斑块或狭窄,计算时只考虑狭窄最严重的部位。狭窄度 =  $(1 - \text{颈内动脉最窄处血管宽度} / \text{狭窄病变远端正常颈内动脉内径}) \times 100\%$ , < 30% 为轻度狭窄,30% ~ 69% 为中度狭窄,70% ~ 99% 为重度狭窄,100% 为闭塞。

斑块分类<sup>[6,7]</sup>:采用颈动脉粥样硬化斑块彩色编码技术,通过分析软件对斑块内成份预设标准 CT 值,以相应的伪彩颜色区分,红色代表脂质成份;蓝色代表纤维成份;黄色代表钙化;绿色代表管腔。斑块分类诊断依据软件自动测量各种成份比例:软斑块为斑块内脂质成份含量 > 50%;纤维斑块为斑块内纤维成份含量 > 50%;钙化斑块为斑块内钙化成份含量 > 50%;混合斑块为斑块内几种成份含量均 < 50%。

斑块表面形态:主要根据斑块轴位及曲面重建 CT 特征分为三种类型<sup>[4]</sup>。溃疡型:斑块形成明显的局限性腔内充盈缺损,充盈缺损内可见龛影;不规则型:管壁不均匀性增厚,内表面结节状高低不平或伴有管壁多发不规则尖角状突起;规则型:无上述两种表现者归为此型。

颈动脉管腔狭窄程度、斑块分类及表面形态的判定由 2 名有经验的放射科医师独立评价,不同意见时讨论确定。数据分析采用行 × 列表  $\chi^2$  检验。

## 2 结果

### 2.1 管腔狭窄程度

梗死侧中度以上管腔狭窄的比率 [80.0% (48/60)] 明显高于非梗死侧 [45.0% (27/60)],  $\chi^2 = 15.68, P < 0.05$ ; 表 1]。

表 1. 脑梗死侧与非梗死侧颈动脉管腔狭窄程度比较 (例)

Table 1. Comparison of the degree of carotid stenosis between infarct side and contralateral side

分 组	正常	轻度狭窄	中度狭窄	重度狭窄	闭塞
脑梗死侧	0	12	34	13	1
非梗死侧	8	25	21	6	0

### 2.2 斑块性质对比

脑梗死侧颈动脉观察范围内共检出斑块 74 处,非梗死侧检出斑块 60 处,MSCT 对斑块成份分析情况 (图 1) 及不同类型斑块数量 (表 2) 表明,梗死侧软斑块与混和斑块所占的比率 (68.9%) 明显高于对侧 (38.3%,  $\chi^2 = 12.54, P < 0.05$ )。

### 2.3 斑块形态比较

脑梗死侧不规则型及溃疡型斑块所占的比率 [77.0% (57/74)] 明显高于非梗死侧 [38.3% (23/60)],  $\chi^2 = 20.62, P < 0.05$ ; 表 3]。

表 2. 脑梗死侧与非梗死侧不同类型颈动脉斑块数量比较 (处)

Table 2. Comparison of the type of carotid plaque between infarct side and contralateral side

分 组	钙化斑块	纤维斑块	软斑块	混和斑块
脑梗死侧	7	16	30	21
非梗死侧	10	27	11	12

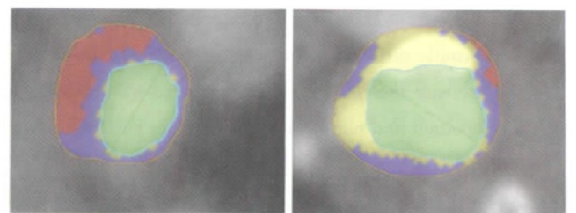


图 1. MSCT 评价斑块内成份 左为软斑块,右为钙化斑块。

Figure 1. Semi-automatic assessment of plaque component areas in MSCT images

表 3. 脑梗死侧与非梗死侧不同表面形态颈动脉斑块数量 (处)

Table 3. The surface morphology of carotid plaque between infarct side and contralateral side

分 组	规则型	不规则型	溃疡型
脑梗死侧	17	36	21
非梗死侧	37	16	7

### 3 讨论

颈动脉硬化斑块中的易损斑块(或不稳定性斑块)为容易导致缺血性脑血管病的高危斑块,采用影像学方法无创性了解斑块性质并鉴别不稳定性斑块,对预防急性脑血管事件发生有着极其重要的临床意义<sup>[8]</sup>。近期研究显示 MSCTA 技术对动脉粥样硬化斑块特征的分析与病理诊断的符合率可达 72.6%<sup>[2]</sup>,MSCTA 技术作为颈动脉粥样硬化病变的无创性检查正得到越来越广泛的应用。

易损或不稳定性斑块主要病理特征为斑块内含有较大的脂质坏死核心,表面覆以较薄的纤维帽,易发生破溃而形成血栓与溃疡<sup>[9]</sup>。颈动脉粥样硬化斑块引起急性缺血性脑梗死的机制有多种:①表面伴有溃疡的斑块极易伴发血栓附着,致使斑块在短期内迅速增大,直接阻塞血管;②斑块不稳定、破裂脱落形成微栓子,这种微栓子易造成皮层或皮层下血管栓塞;③颈动脉狭窄远端脑血流呈低灌注状态,形成边缘带梗死。若 2 种以上作用机制叠加,导致缺血性脑梗死的危险性明显升高。

颈动脉斑块所造成管腔狭窄是引起缺血性脑血管病的重要因素,本组资料显示脑梗死侧颈动脉管腔中重度狭窄率明显高于非梗死侧颈动脉,梗死侧 20% 的颈动脉只有轻度狭窄,45% 的患者非梗死侧颈动脉虽然也有中重度狭窄但尚未发生脑梗死,说明脑梗死的发生与颈动脉的狭窄程度之间并非是简单的数学关系。近来的研究发现颈动脉斑块所造成的危害除了与管腔狭窄相关以外,更取决于内部成份及表面形态特征等因素<sup>[1-3]</sup>,即斑块的易损性是影响病变侧发生脑梗死的主要风险因子。本组患者中脑梗死侧的颈动脉软斑块与混合斑块的数目显著多于非梗死侧,而稳定的纤维斑块和钙化斑块的数目在梗死侧显著少于非梗死侧,这也说明斑块的稳定性相对于斑块引起的狭窄程度对脑梗死的发生具有更重要的意义。

研究表明<sup>[10]</sup>,真正因为管腔狭窄引起缺血低灌注导致脑梗死只占临床事件的一小部分,而多数为斑块成份脱落导致脑栓塞,斑块纤维帽的完整性通常可预示斑块是否可能脱落,由于组织分辨率的限制,通常 MSCT 无法直接显示斑块纤维帽,但 MSCT 的空间分辨率高,显示斑块表面形态的价值更明显,通过斑块表面是否光整可以推测纤维帽的完整性。稳定性斑块通常表面规则,而不稳定性斑块则通常

表面不规则,这种表面不规则多有粥样溃疡和表面血栓形成,斑块溃疡与管腔内血栓形成是脑微栓子的主要来源<sup>[11]</sup>。本组脑梗死侧发生颈内动脉斑块表面不规则和溃疡的比率显著高于非梗死侧,说明粥样硬化斑块表面不规则更易引起脑梗死。

本研究结果表明,颈动脉粥样硬化斑块中表面不规则的不稳定性者比表面规则的稳定性者更易引起脑梗死,MSCT 及其血管成像技术无创性分析颈动脉粥样硬化斑块具有重要的临床价值,有助于预测和早期诊断脑血管病,为临床合理治疗和干预、预防脑卒中的发生提供及时重要的信息。

#### [参考文献]

- [1] Takaya N, Yuan C, Chu B, et al. Association between carotid plaque characteristics and subsequent ischemic cerebrovascular events: a prospective assessment with MRI-initial results [J]. Stroke, 2006, 37: 818-823.
- [2] Wintermark M, Arora S, Tong E, et al. Carotid plaque computed tomography imaging in stroke and nonstroke patients [J]. Ann Neurol, 2008, 64: 149-157.
- [3] Dahl T, Cederin B, Myhre HO, et al. The prevalence of carotid artery stenosis in an unselected hospitalized stroke population [J]. Int Angiol 27: 142-145.
- [4] De Weert TT, Cretier S, Groen HC, et al. Atherosclerotic plaque surface morphology in the carotid bifurcation assessed with multidetector computed tomography angiography [J]. Stroke, 2009, 40 (4): 1 334-340.
- [5] Rothwell PM, Gibson RJ, Slattery J, et al. Prognostic value and reproducibility of measurements of carotid stenosis. A comparison of three methods on 1001 angiograms. European Carotid Surgery Trialists' Collaborative Group [J]. Stroke, 1994, 25: 2 440-444.
- [6] 王焱辉, 张兆琪, 吕 飙. 64 层螺旋 CT 检测冠状动脉粥样硬化斑块的初步研究 [J]. 中华放射学杂志, 2007, 41 (11): 1 189-193.
- [7] Wintermark M, Jawadi SS, Rapp JH, et al. High-resolution CT imaging of carotid artery atherosclerotic plaques [J]. Neuroradiology, 2008, 29: 875-882.
- [8] Golledge J, Greenhalgh R, Davies A. The symptomatic carotid plaque [J]. Stroke, 2000, 31: 774-781.
- [9] 郑 凯, 史庭慧, 张苏明. 老年缺血性脑卒中与颈动脉粥样硬化关系的研究 [J]. 中国现代医学杂志, 2006, 16 (23): 3 586-591.
- [10] Hat sukami TS, Ferguson MS, Beach KW, et al. Carotid plaque morphology and clinical events [J]. Stroke, 1997, 28 (1): 95-100.
- [11] Serfaty JM, Nonent M, Nighoghossian N. Plaque density on CT, a potential marker of ischemic stroke [J]. Neurology, 2006, 66 (1): 1 182-201.
- [12] 张 媚, 叶笃筠. 复发性与初发性脑梗死患者颈动脉粥样硬化斑块的比较 [J]. 中国现代医学杂志, 2007, 17 (1): 83-85.

(此文编辑 许雪梅)